

# Meningitis y diseminación tuberculosa

## en paciente con el síndrome de inmunodeficiencia adquirida (sida)

*Meningitis and tuberculosis dissemination in acquired immunodeficiency syndrome (AIDS) patients*

Lilian María Mederos Cuervo, Juan Francisco Bandera Tiradob, Lidunka Valdés Alonso, Virginia Capó de Paz, Gilberto Fleites González, María Rosarys Martínez, Ernesto Hilario Montoro Cardoso.  
aLaboratorio Nacional de Referencia e Investigaciones de Micobacterias y Tuberculosis, Centro Colaborador OPS/OMS  
bHospital Nacional de Referencia para la atención a pacientes VIH/SIDA  
a,bInstituto de Medicina Tropical "Pedro Kouri" (IPK), La Habana, Cuba  
Autor por correspondencia: mederos@ipk.sld.cu

Recibido: 25/04/2010

Aceptado: 25/06/2010

### Resumen

Las meningoencefalitis por gérmenes oportunistas ocupan un lugar importante dentro de la patología neurológica del paciente sida, *Treponema pallidum* y *Mycobacterium tuberculosis* dentro de las bacterias, *Cryptococcus neoformans* dentro de los hongos, *Toxoplasma gondii* dentro de los protozoos y el *Papovirus JC* dentro de los virus, son de los gérmenes más frecuentes dentro de cada grupo. También en los pacientes inmunodeprimidos en general y en particular en el paciente sida, se han encontrado con cierta frecuencia infecciones mixtas, precisamente por el gran deterioro en su barrera inmunológica. La meningitis tuberculosa (MTB) es la forma más grave en que se manifiesta la tuberculosis extrapulmonar, pues la inespecificidad de sus síntomas, la lentitud en el diagnóstico etiológico y las severas secuelas neurológicas que puede producir sobre todo en este tipo de paciente, hacen de esta enfermedad un importante problema de salud, tanto en países desarrollados como en los que están en vías de desarrollo.

En este estudio se describe el "primer caso" meningitis e infección diseminada por *Mycobacterium tuberculosis* en paciente cubano infectado por el virus de inmunodeficiencia humana.

**Palabras claves:** meningitis, meningoencefalitis, *Mycobacterium tuberculosis*, síndrome de inmunodeficiencia adquirida (sida), virus de inmunodeficiencia humana (VIH)

### Abstract

Meningoencephalitis due to opportunistic germs has an important place among the neurological diseases in AIDS patient. *Treponema pallidum* and *Mycobacterium tuberculosis* (bacteria), *Cryptococcus neoformans* (fungi), *Toxoplasma gondii* (protozoa), and *Papovirus JC* (virus) are the most frequently germs found in each group. Likewise, in immunodepressed patients in general and in HIV/AIDS patients in particular, mixed infections have been frequently found, basically as a consequence of the patient's deteriorated immunological barrier. Tuberculosis meningitis (TBM) is the most severe form of presentation of the extrapulmonary tuberculosis. Its unspecific symptoms, the delay in the etiological diagnosis, and the severe neurological sequelae that can appear in this specific type of patient make of this disease an important health problem, in both developed and developing countries.

This study describes the "first case" of meningitis and disseminated infection by *Mycobacterium tuberculosis* in a Cuban patient infected by the human immunodeficiency virus.

**Key word:** meningitis, meningoencephalitis, *Mycobacterium tuberculosis*, acquired immunodeficiency syndrome (AIDS), human immunodeficiency virus (HIV)

36

### Introducción

Antes de la aparición del *virus de inmunodeficiencia humana* VIH el principal factor predisponente y favorecedor para desarrollar una meningitis tuberculosa era la niñez. Actualmente la coinfección VIH/sida/Tb es el principal factor, también asociado a la infección por VIH se ha producido un significativo incremento de las formas extrapulmonares y en particu-

lar de la meningitis tuberculosa, también es muy importante destacar que el riesgo de infecciones diseminadas en este tipo de infección neurológica está directamente relacionado con la disminución del recuento de linfocitos CD<sub>4</sub> en dichos pacientes<sup>1</sup>. El pronóstico de la meningitis tuberculosa MTb esta muy relacionado e influenciado por varios factores: la

edad, la detección y duración de los síntomas, especialmente si la evolución del cuadro ha sido lenta dando tiempo al incremento a dicha infección, la intensidad de los déficit neurológicos del paciente, y sobre todo la tardanza en el inicio del tratamiento correspondiente<sup>1-3</sup>. También una de las cosas que más influye en el deterioro del paciente en general ya sea o no inmunodeprimido es el diagnóstico tardío, pues los métodos convencionales "baciloscopia y cultivo" no ayudan a tener un diagnóstico temprano o precoz de la enfermedad, pues debido a la baja concentración bacilar que presentan las muestras extrapulmonares en general, y en particular el líquido cefalorraquídeo, en la mayoría de los casos el examen directo o baciloscopia no cuenta con la sensibilidad necesaria para la detección de bacilos ácido alcohol resistentes BAAR, y por parte el examen de cultivo con el lento crecimiento que tienen las especies pertenecientes al género *Mycobacterium* tampoco se puede obtener un diagnóstico temprano lo que hace que el paciente se deteriore mucho más, es importante señalar de que a pesar de todos los avances tecnológicos tanto serológicos como moleculares, el diagnóstico de esta enfermedad continúa siendo muy complicado<sup>4-5</sup>.

El objetivo de este trabajo es describir el "primer caso" de diseminación de infección tuberculosa y meningitis tuberculosa en un paciente cubano con sida, exponiendo toda la trayectoria diagnóstica de este paciente.

### Presentación del Caso

Paciente Y.A.S.D. de 32 años, de raza negra, masculino y con antecedentes de haber estado en un reclusorio durante 5 años. Este paciente es diagnosticado como seropositivo al *virus de inmunodeficiencia humana* VIH en el año 2004, se mantuvo asintomático hasta que recientemente comenzó con pérdida de peso progresiva y fiebre casi mantenida sobre los 38°C y fuerte anorexia. Después de varios estudios clínicos/bacteriológicos donde se incluyeron esputos y hemocultivo seriados para descartar la presencia de bacilos ácido alcohol resistentes (BAAR) los cuales al examen directo fueron negativos, quedando pendientes en el laboratorio los exámenes por cultivo BAAR, el estado general del paciente empeora de forma relativamente rápida. Se asocia en esta etapa dolor abdominal localizado fundamentalmente en hipocondrio derecho y se detecta ultrasonográficamente hígado aumentado de tamaño con adenomegalias del hígado hepático, periaórticas y peripancreáticas, estando algunas de ellas necrosadas. En esta etapa además se asocia candidosis oral y esofágica, aumento de la fiebre y del dolor abdominal lo que dio lugar a la realización de laparotomía exploradora. Se detectan visceromegalias de hígado y bazo y las adenomegalias descritas con anterioridad en el Ultrasonido abdominal, las cuales se biopsiaron algunas de ellas, se recibe el resultado anatomopatológico de las adenomegalias biopsiadas que indican presencia de BAAR (**Foto No. 1**). Posterior a esto se intenta realizar abordaje venoso profundo y durante el proceso se localiza una cavidad de donde se extraen 20 ml de un material líquido francamente purulento,

lesión que no se detecta al examen físico ni se visualizó en la radiología de tórax. Dicho líquido linfático se envió a analizar también al laboratorio de Micobacteriología y resultó positivo al examen directo y al examen de cultivo BAAR obteniendo en ambos codificación 7-9 respectivamente. Conjuntamente se obtuvieron los resultados pendientes del cultivo de los esputos y hemocultivos, se obtuvieron codificación 5 y codificación 4 respectivamente en cada muestra.

Todas las muestras recibidas en el Laboratorio Nacional de Referencias e Investigaciones de Tb/Micobacterias, del Instituto de Medicina Tropical "Pedro Kourí" (IPK) fueron tratadas o sea decontaminadas según las técnicas diagnósticas establecidas antes de ser cultivadas, estos cultivos fueron incubados a 37°C, las lecturas de estos se realizaban cada 7 días. A partir de las 3-4 semanas se obtuvo en todos los tubos de cultivo el aislamiento de colonias no pigmentadas, rugosas de crecimiento lento, la codificación de los cultivos osciló entre 7-9. (**Foto No. 2**). Para detectar la presencia de BAAR se realizó coloración de Zielh-Neelsen a partir de las colonias obtenidas del examen de cultivo. Para la clasificación e identificación de la cepa aislada a partir de las muestras analizadas, se utilizó el test de pruebas bioquímicas convencionales establecido, las técnicas de Niacina y Catalasa 68°C. La cepa micobacteriana aislada en todas las muestras analizadas fue identificada como *Mycobacterium tuberculosis*<sup>6,7</sup>.

Se decide comenzar tratamiento para TB con 4 drogas y el paciente comienza a mejorar pero de forma lenta. Terminada la primera fase del tratamiento y durante la segunda fase se intenta comenzar tratamiento antirretroviral con Stavudina (D4T), Lamivudina (3TC) y Sustiva, pero el paciente no tolera los medicamentos. De nuevo reaparece la fiebre y la toma del estado general asociado ahora a cefalea, en esta fase el paciente empeora de forma rápida con severa afectación neurológica. La cefalea y la rigidez de nuca en esta etapa dominan el cuadro clínico lo cual conlleva al estudio del líquido cefalorraquídeo. Se obtienen un líquido de aspecto turbio y con aumento en el goteo (ligeramente hipertenso), con Pandy positivo 3 cruces, baja celularidad, proteínas aumentadas y glucorraquia normal. El estudio para descartar bacterias y hongos fue negativo, sin embargo los resultados del líquido resultaron positivos para citomegalovirus por técnica de PCR, y también el examen por cultivo para BAAR se obtuvo codificación 5. En todos los cultivos BAAR realizados procedentes de los diferentes tipos de muestra se obtuvo el aislamiento de *Mycobacterium tuberculosis*.

Debemos señalar que para el cuadro tan severo que ya presentaba el paciente, la analítica general no presentó grandes alteraciones excepto anemia discreta de 9,8 gramos de Hb y eritrosedimentación en 61mm. Las cifras de CD<sub>4</sub> del paciente fueron de 5% y 17 células x mm de sangre. A pesar de todas las medidas de soporte general y específicas que se le aplicaron, y del tratamiento etiológico específico aplicado la evolución no fue nada satisfactoria falleciendo el paciente evidentemente a causa de la diseminación de

la infección tuberculosa pero específicamente debido a la toma neurológica severa o sea a la meningitis tuberculosa que fue la que agravo el cuadro mas rápidamente.

## Discusión

Cerca de 2000 millones de personas en el mundo están infectados por *Mycobacterium tuberculosis*, pero solo un 10% desarrollan la enfermedad. Un determinante muy importante de esta baja tasa de la enfermedad en infectados ha sido la vacunación BCG, sobre todo en niños con alta prevalencia de la enfermedad. Antes de la aparición de la pandemia del sida, los casos de meningitis tuberculosa se asociaban a la niñez, sin embargo después de la aparición de esta terrible pandemia, las formas clínicas más frecuentes siguen siendo las pulmonares, sin embargo específicamente en este grupo de riesgo son también frecuentes las manifestaciones extrapulmonares e infecciones diseminadas precisamente por el deterioro de su barrera inmunológica, también después de la diseminación de la infección ya es muy frecuente que la infección tuberculosa se extienda a nivel del sistema nervioso<sup>1-3</sup>.

El sistema nervioso puede verse afectado en el curso de la infección por el VIH, ya sea por el propio retrovirus, o por otros virus, bacterias, hongos y tumores. Clínicamente estos síntomas se definen por la existencia del síndrome meníngeo, caracterizado por cefalea, fonofotofobia, vómitos sin relación con ingesta, fiebre, signos de irritación meníngea, y en ocasiones alteración del nivel de conciencia, convulsiones, afectación de pares craneales, etc<sup>8,9</sup>.

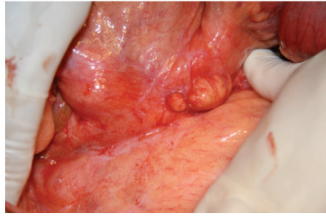
El diagnóstico etiológico generalmente es muy complejo dado a que no existen patrones establecidos de síntomas y del líquido cefalorraquídeo LCR para cada patología, lo que requiere en la mayoría de los casos de tener la necesidad de emplear una amplia batería de estudios microbiológicos, entre ellos descartando la meningitis tuberculosa, siendo este el mas tardío<sup>4,10,11</sup>.

En el manejo del síndrome meníngeo el papel de la "punción lumbar" es lo mas importante mucho mas en los pacientes inmunodeprimidos y en particular en los infectados por el VIH, también es imprescindible haber descartado mediante el examen clínico la existencia de signos de hipertensión intercraneal o focalidad neurológica, pues la presencia de estos síntomas clínicos junto con la alteración de los niveles de conciencia también nos lleva a pensar en la posibilidad de lesiones ocupantes de espacios como abscesos, hidrocefalia, tumores, etc, que en este caso si deben ser descartadas por la realización de una tomografía axial computarizada TAC. Respecto al LCR se valorará su aspecto, el número y tipo de células, proteínas, glucosa y determinados estudios todos encaminados a tratar de encontrar lo antes posible el agente etiológico causante de la infección, incluyendo tinción de Gram, tinción de Ziehl-Nielsen, tinta china, VDRL y antígeno de *Criptococcus*<sup>12</sup>.

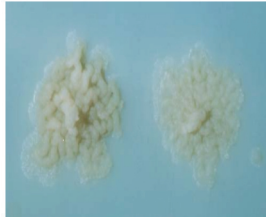Los pacientes VIH/sida infectados con tuberculosis presentan mayor riesgo de complicarse con meningitis tuberculosa, especialmente los usuarios de drogas por vía parenteral. La incidencia de meningitis en este tipo de paciente es de un 10%. La forma de presentación de los síntomas, las manifestaciones y complicaciones clínicas, alteraciones del LCR y mortalidad son muy similares a la de los pacientes niños o adultos con meningitis tuberculosa no infectados por el VIH. Habitualmente se presenta como síndrome meníngeo de evolución subaguda, con fiebre, cefalea, y confusión, complicado en ocasiones con parálisis de pares craneales, hidrocefalia, infartos cerebrales por arteritis, tuberculosas y abscesos cerebrales. Con menos frecuencia puede presentarse como síndrome meníngeo agudo. La meningitis tuberculosa presenta una elevada mortalidad a pesar de un tratamiento adecuado<sup>13</sup>.

La tinción de Ziehl-Nielsen no tiene una sensibilidad dado a que las muestras extrapulmonares poseen menor concentración bacilar, por eso su sensibilidad es en torno a un 15-20%, la prueba de la tuberculina es también de escaso valor diagnóstico siendo positiva solo en un 10-30% de estos pacientes, la baja sensibilidad de esta prueba radica en la alta frecuencia de anergia en presentan estos pacientes por el deterioro en su barrera defensiva. Las técnicas serológicas y moleculares han demostrado tener sobre un 50-80% de sensibilidad, pero no están disponibles en todos los laboratorios de Micobacteriología por su alto costo, las técnicas como el TAC y el RMN craneal muestran alteraciones en el 70% de los casos, pero también sabemos que no están al alcance de todos los centros de salud por su alto costo. por lo que el cultivo del LCR continúa siendo el principal método diagnóstico de la meningitis tuberculosa. Aproximadamente el 80% de estos pacientes presentan menos de 200 linfocitos CD<sub>4+</sub> cel/μl, con una media de 120 cel/μl. Cuando se presume clínicamente que estamos en presencia de una meningitis tuberculosa el tratamiento se debe aplicar lo antes posible por lo tardío de su diagnóstico lo que provoca un deterioro rápido e irreversible del paciente, aunque también no debemos olvidar que la multidrogo resistencia en la evolución de este tipo de paciente e infección también se debe tener en cuenta<sup>14,15</sup>.

Recomendamos poner especial énfasis en los aislamientos micobacterianos que se obtengan en los laboratorios de Micobacteriología en los pacientes inmunodeficientes en general no solamente los pacientes VIH, a partir de muestras tanto pulmonares o extrapulmonares, ya sea *Mycobacterium tuberculosis* como otras especies micobacterianas oportunistas por el deterioro de su barrera de defensiva, pues las consecuencias clínicas en ellos pueden llegar a diseminación de la infección, en la mayoría de los casos irreversible y en los casos mas críticos donde la enfermedad esta mas avanzada pueden ser fatales.



**Foto N° 1.** Se observa la presencia de ganglios mesentéricos con lo que es frecuente en los pacientes que sufren la infección por Tb diseminada.



**Foto N° 2 :** Colonias obtenidas a partir del cultivo en el medio de cultivo Löwenstein Jensen de las muestras analizadas. En todos los casos se obtuvo el aislamiento de colonias rugosas no pigmentadas de crecimiento lento, posteriormente identificadas como *Mycobacterium tuberculosis*, la codificación de los cultivos osciló entre 7-9.

## Referencias

- Kent S, Crowe S, Yung A, Lucas C, Mijch A. Tuberculosis meningitis: A 30-year review. *Clin Infect Dis* 1993;17:987-94.
- Donal P, Schoeman J. Tuberculous meningitis. *N Eng J Med* 2004;351:1719-20.
- Enberg M, Quezada ML, del Toro C, Fuenzalina L. Meningitis tuberculosa en adultos: análisis de 53 casos. *Rev Chi Infect* 2006;23:134-139.
- Twaites GE, Chau T, Phu N, Choung L, White NJ, Parry C. Diagnosis of adult tuberculous meningitis by use of clinical laboratory features. *Lancet* 2002;360:1287-92.
- Yang Z, Kong Y, Wilson F, Foxman B, Fowler A, Marrs C. Identification of risk factors for extrapulmonary tuberculosis. *Clin Infect Dis* 2004;38:199-205
- OPS, Organización Panamericana de la Salud. Manual para el diagnóstico bacteriológico de la tuberculosis. 2008: Parte I "Baciloscofia": pag 28.
- OPS, Organización Panamericana de la Salud. Manual para el diagnóstico bacteriológico de la tuberculosis. 2008: Parte II "Cultivo": pag 33-43 y 55-60.
- Berenguer J, Moreno S, Laguna F. Tuberculous meningitis in patients infected with the human immunodeficiency virus. *N Engl J Med* 1992;326:668-672.
- Kaplan JB, Masur H, Holmes KK. Guidelines for preventing opportunistic infections among HIV infected persons. Recommendations of the US Public Health Service and the Infectious Diseases Society of America *MMWR* 2002;51(RR-8):1-52.
- Grayeli AB, Redondo A, Salama J, Rey A. Tuberculoma of the cavernous sinus: case report. *Neurosurgery* 1998;42:179-181.
- Al Soub H, Al Alousi FS, Al-Khal AL. Tuberculoma of the cavernous sinus. *Sand J Infect Dis* 2001; 33: 868-70.
- Donald PR, Schoeman JF. Tuberculous Meningitis. *The New England Journal of Medicine* 2004; 351:1719-1720.
- Karande S, Gupta V, Kulkarni M. Tuberculous Meningitis and HIV. *Indian Journal of Pediatric* 2005;72:7-9.
- Rebai R, Boudawara MZ, Bahlooul K. Cavernous sinus tuberculoma: diagnostic difficulties in a personal case. *Surg Neurol* 2001;55:372-375.
- Patel VB, Padayatchi N, Bhigjee AI, Allen J, Bhagwan B, Moodie AA, Mthiyane T. Multidrug-resistant Tuberculous Meningitis in KwaZulu-Natal, South Africa. *Clinical Infect Dis* 2004;38:851-856.